

FICHES D'IDENTIFICATION DES MALADIES ET PARASITES
DES POISSONS, CRUSTACÉS ET MOLLUSQUES

Préparées sous les auspices du Groupe de Travail CIEM sur la Pathologie
et les Maladies des Organismes marins

Éditées par
CARL J. SINDERMANN

NOAA National Marine Fisheries Service
Northeast Fisheries Center, Sandy Hook Laboratory
Highlands, New Jersey 07732, USA

FICHE N° 14

RICKETTSIAL INFECTION OF THE FLAT OYSTER
INFECTION RICKETTSIENNE DE L'HUÎTRE PLATE

par

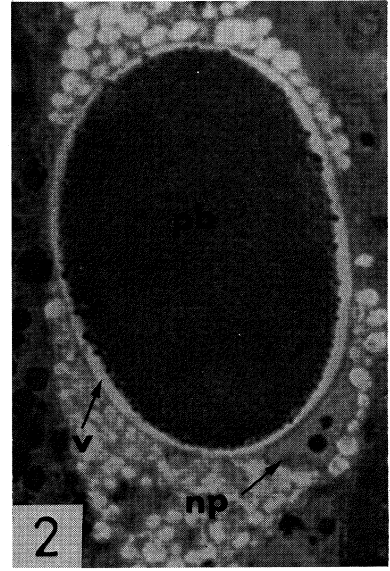
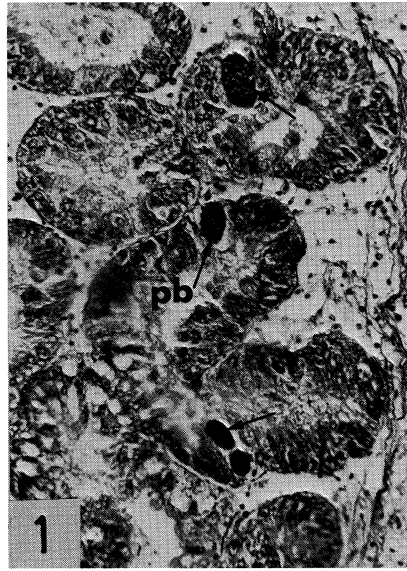M. COMPS

IFREMER, Laboratoire de Pathologie
1, rue Jean Vilar, 34200 Sète, France

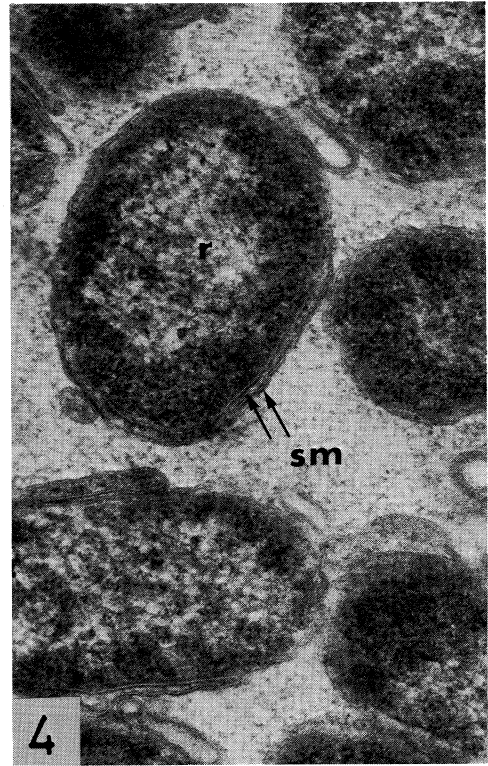
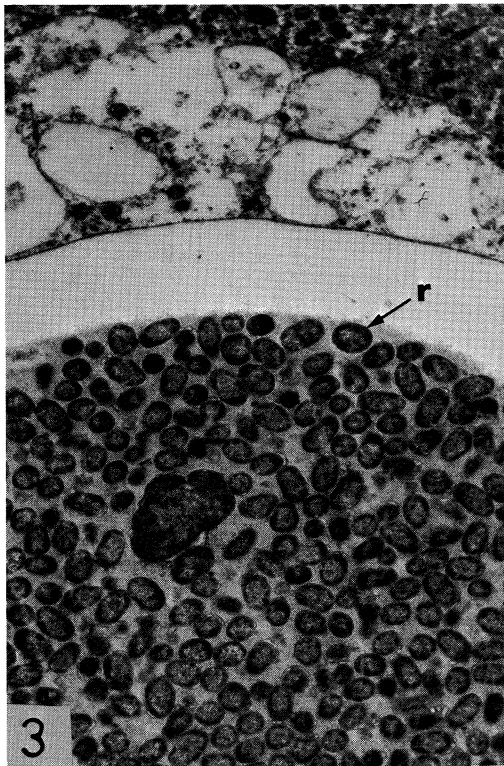
CONSEIL INTERNATIONAL POUR L'EXPLORATION DE LA MER
Palægade 2-4, DK-1261 Copenhague K, Danemark

Janvier 1985
ISSN 0109-2510

Histology / histologie



Ultrastructure / ultrastructure



Figures 1-4.

RICKETTSIAL INFECTION OF THE FLAT OYSTER

Host species

Ostrea edulis L., European flat oyster

Disease name

Flat oyster rickettsial disease

Etiology

Rickettsia-like micro-organism; no apparent life cycle

Associated environmental conditions

Not established

Geographical distribution

French Atlantic coast; Brittany, Arcachon Basin

Significance

Endemic disease

Control

Restriction of movements

Gross clinical signs

In vivo, no gross clinical sign

Histopathology

Histology (Figs. 1–2). The presence of granular basophilic plaques (pb) in the diverticular epithelium of the digestive gland is restricted to the interior of intracytoplasmic vacuoles (v); the cytoplasm of the parasitized cell is strongly vacuolated (np, nucleus of parasitized cell).

Ultrastructure (Figs. 3–4). Micro-organisms (r) are clustered in the interior of an intracytoplasmic vacuole (v) which is between 30 and 40 μm in diameter; micro-organisms are ovoid in shape (0.5 to 0.7 μm with a diameter of 450 nm) and enclosed by a double membrane system (sm).

Key references

Références bibliographiques

- COMPS, M., TIGÉ, G., DUTHOIT, J. L., and GRIZEL, H. 1977. Micro-organisme de type rickettsien chez les huîtres *Crassostrea gigas* et *Ostrea edulis* L. Haliotis, Vol. 8.
- COMPS, M., and RAIMBAULT, R. 1978. Infection rickettsienne de la glande digestive de *Donax trunculus* Linné. Science et Pêche, 281: 11–12.

INFECTION RICKETTSIENNE DE L'HUÎTRE PLATE

Espèce hôte

Ostrea edulis L., huître plate européenne

Nom de la maladie

Infection rickettsienne de l'huître plate

Étiologie

Micro-organisme de type rickettsien, sans cycle apparent

Conditions de milieu

Non précisées

Distribution géographique

Côte atlantique de France; Bretagne, Bassin d'Arcachon

Importance

Maladie endémique

Prophylaxie et traitement

Contrôle éventuel de transferts

Signes cliniques macroscopiques

In vivo, aucune manifestation externe caractéristique

Histopathologie

Histologie (Figs. 1–2). Présence de plages granuleuses basophiles (pb) dans l'épithélium des diverticules digestifs, localisée à l'intérieur de vacuoles intracytoplasmiques (v); le cytoplasme de la cellule parasitée est fortement vacuolisé (np, noyau de la cellule parasitée).

Ultrastructure (Figs. 3–4). Micro-organismes (r) groupés à l'intérieur d'une vacuole intracytoplasmique (v) de 30 à 50 μm de diamètre; micro-organismes de forme ovoïde (0.5 à 0.7 μm avec un diamètre de 450 nm) limités par un double système membranaire (sm).

Key laboratory

Laboratoire de référence

- IFREMER, Laboratoire de Pathologie
1, rue Jean Vilar
34200 Sète, France