

PRESENCE D'UNE COCCIDIE PARASITE DU REIN CHEZ *OSTREA EDULIS* L.

par Gilbert TIGE, Michel COMPS et Henri GRIZEL ⁽¹⁾

Depuis 1968, une grave épizootie dévaste les élevages d'huîtres plates de Bretagne et du bassin d'Arcachon (HERRBACH, 1971).

L'étude de cette maladie a permis d'en décrire le responsable, un Protiste nouveau, *Marteilia refringens* n. g., n. sp., parasite de la glande digestive (GRIZEL et coll., 1974).

Dans le cadre d'examens de contrôle du parasitisme chez des huîtres infestées par *M. refringens*, on a observé plus récemment la présence d'une Coccidie parasite du rein.

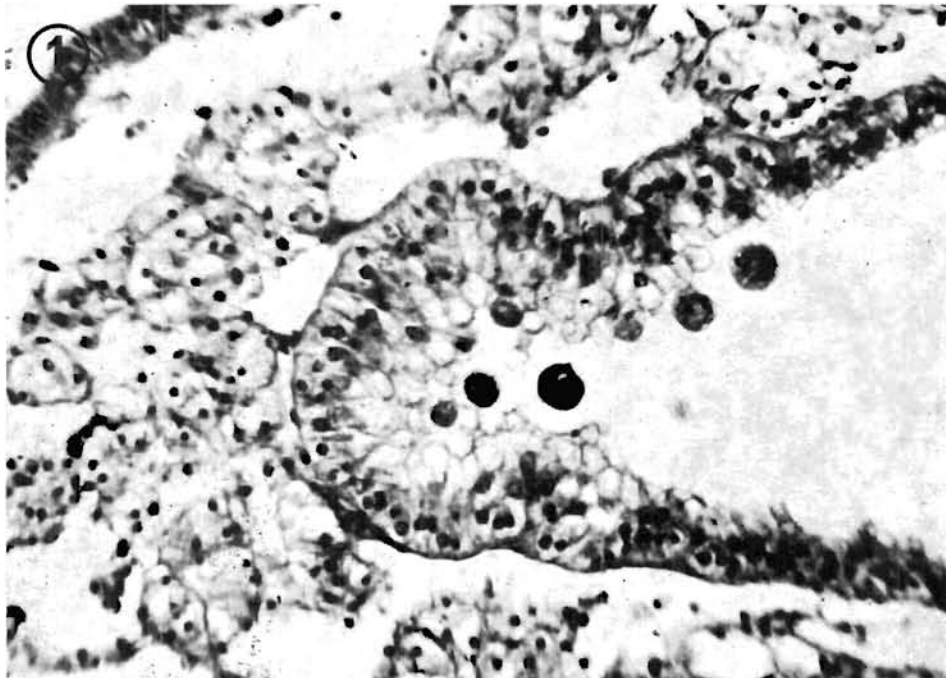


FIG. 1. — Coupe dans une région parasitée du rein; Azan GX 500.

Ce Sporozoaire a été découvert chez des huîtres provenant de gisements naturels de la rivière d'Auray (prélèvements effectués en 1974 sur le banc de l'Ours). A partir des observations pratiquées sur coupes histologiques, on a pu décrire les stades existant dans l'huître.

(1) G. TIGÉ et H. GRIZEL : I.S.T.P.M., 12, rue des Résistants, 56470 La Trinité-sur-Mer.
M. COMPS : I.S.T.P.M., 1, rue Jean Vilar, 34200 Sète.

Ce parasite se présente sous la forme d'une cellule arrondie d'un diamètre moyen de 10 microns; son noyau pourvu d'un nucléole volumineux (2 à 2,5 microns), a une taille voisine de 5 à 6 microns. Le cytoplasme ne possède pas d'inclusions caractéristiques (fig. 1).

Ces formes sont localisées dans les cellules de l'épithélium rénal, où l'on n'a trouvé qu'une cellule parasite par cellule-hôte. La cellule nephridiale parasitée est considérablement hypertrophiée, son noyau aplati légèrement gardant toutefois une taille normale. Consécutivement à son expansion dans la cavité rénale, avec étirement de sa membrane, la cellule rénale se détache de l'épithélium (fig. 2). Le stade libre cellule-hôte-parasite reste assez rare.

Au regard du nombre relativement faible de parasites dont on reconnaît au maximum une dizaine dans la même coupe d'un canal, celui-ci ne semble pas pouvoir causer un préjudice sérieux au sujet qui l'héberge. Histologiquement, on ne note aucune lésion importante au niveau du rein.

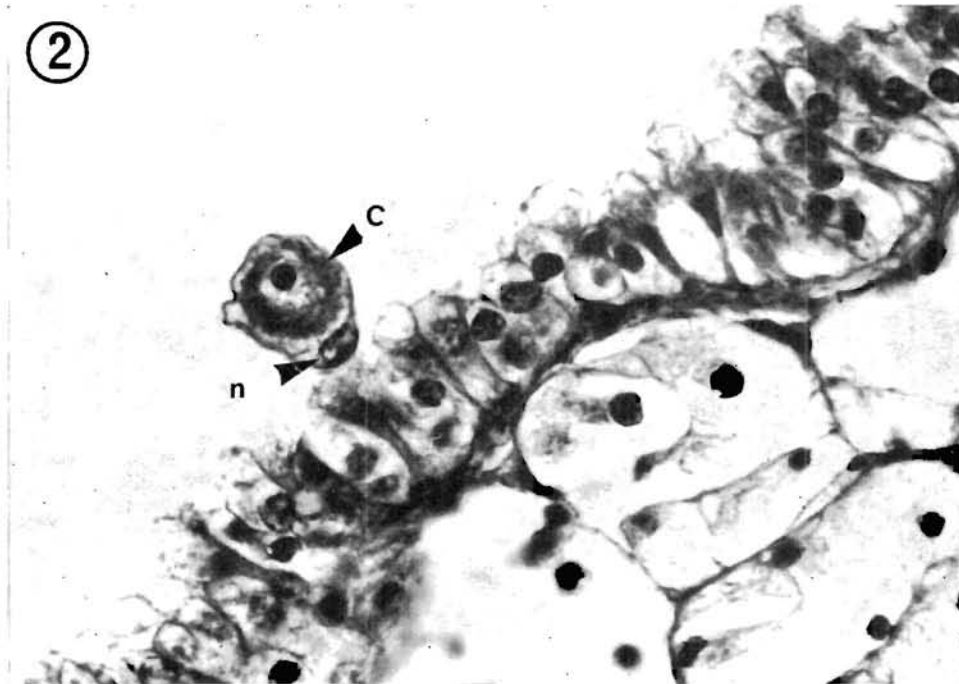


FIG. 2. — Vue de détail d'une cellule rénale parasitée; la cellule rénale est isolée dans la cavité rénale; n: noyau de la cellule-hôte, C: coccidie; Azan GX 900.

L'ensemble des caractères des stades coccidiens décrits incline à établir un rapprochement avec *Pseudoklossia pectinis* (LÉGER et DUBOSCQ, 1917), Coccidie parasite du rein de *Pecten maximus* dont le cycle complet n'est d'ailleurs pas connu. Le genre *Pseudoklossia* est essentiellement représenté par *P. glomerata*, espèce parasite du rein décrite par LÉGER et DUBOSCQ (1915) chez *Tapes floridus* et *Tapes virgineus*.

Résumé

Une Coccidie parasite des cellules rénales a été observée chez l'huître plate *Ostrea edulis*. Ce Sporozoaire ne paraît pas entraîner de dommages sérieux pour l'huître.

Summary

A Coccidia parasite of the renal cells has been observed in the flat oyster *Ostrea edulis*. This Sporozoa does not seem to be cause of serious damage for the oyster.

Manuscrit déposé le 19 juillet 1976.

AUTEURS CONSULTÉS

- GRIZEL (H.), COMPS (M.), BONAMI (J.-R.), COUSSERANS (F.), DUTHOIT (J.-L.) et LE PENNEC (M.-A.), 1974. — Recherche sur l'agent de la maladie de la glande digestive de *Ostrea edulis* LINNÉ. — *Science et Pêche, Bull. Inst. Pêches marit.*, n° 240.
- HERRBACH (B.), 1971. — Sur une affection parasitaire de la glande digestive de l'huître plate *Ostrea edulis* LINNÉ. — *Rev. Trav. Inst. Pêches marit.*, **35** (1) : 79-87.
- LÉGER (L.) et DUBOSQ (O.), 1915. — *Pseudoklossia glomerata* n.g., n. sp., Coccidie de Lamellibranches. — *Arch. Zool. exp. gén.*, 55 : 7-16.
- 1917. — *Pseudoklossia pectinis* n. sp. et l'origine des adéléidées. — *Arch. Zool. exp. gén.*, 56 : 7-16.
-